

KẾT QUẢ ĐIỀU TRỊ SỎI TÚI MẬT BẰNG PHƯƠNG PHÁP CẮT TÚI MẬT NỘI SOI TẠI BỆNH VIỆN TRƯỜNG ĐẠI HỌC Y KHOA THÁI NGUYÊN

Nguyễn Vũ Phương, Nguyễn Công Bình,
Mạc Xuân Huy, Nguyễn Quốc Huy
Bệnh viện trường Đại học y khoa Thái Nguyên
ĐT: 0915460464; Email: nvphuongbvdhytn@gmail.com

TÓM TẮT

Sỏi túi mật là bệnh lý khá phổ biến tại Việt Nam. Trước đây, phương pháp điều trị sỏi túi mật có triệu chứng được áp dụng là phẫu thuật mở kinh điển. Philippe Mouret đã đưa ra phương pháp điều trị sỏi túi mật bằng phẫu thuật nội soi cắt túi mật từ năm 1987. Phương pháp này được áp dụng rộng rãi tại tuyến y tế cơ sở nói chung và Bệnh viện Trường Đại học Y khoa Thái Nguyên nói riêng. **Mục tiêu:** đánh giá kết quả phẫu thuật cắt túi mật nội soi. **Phương pháp:** Nghiên cứu mô tả cắt ngang. **Đối tượng:** tất cả bệnh nhân được phẫu thuật cắt túi mật nội soi tại Bệnh viện trường Đại học Y khoa Thái Nguyên từ 6/2010 - 12/2016. **Kết quả:** Tổng số 74 bệnh nhân gồm 52 nữ và 22 nam. Thời gian phẫu thuật trung bình: $53,6 \pm 13,5$ phút; Thời gian nằm viện: 4 ngày. Tai biến thủng túi mật 9 (12,16%). Tổn thương ống mật chủ 2 trường hợp (2,70%). **Kết luận:** Phẫu thuật cắt túi mật nội soi có nhiều ưu điểm. Có thể thực hiện an toàn cắt túi mật nội soi cho viêm túi mật cấp tại Bệnh viện trường Đại học Y khoa Thái Nguyên

Từ khóa: Sỏi túi mật, điều trị, phẫu thuật, nội soi, cắt túi mật

ĐẶT VẤN ĐỀ

Sỏi túi mật là bệnh lý khá phổ biến tại Việt Nam. Trước đây chúng tôi vẫn áp dụng phẫu thuật cắt túi mật kinh điển cho các bệnh nhân bị sỏi túi mật có triệu chứng. Philippe Mouret lần đầu tiên mổ nội soi cắt túi mật thành công vào năm 1987 [3], [5], [6], [9], từ đó đến nay nó đã được các phẫu thuật viên coi là “tiêu chuẩn vàng” để điều trị sỏi túi mật nói riêng và các bệnh lý túi mật nói chung. Phương pháp này không những hiệu quả và an toàn như trong mổ hở mà còn đem lại nhiều lợi ích cho người bệnh, đặc biệt về giá trị thẩm mỹ và khả năng phục hồi sau mổ.

Từ tháng 6 năm 2010, bệnh viện trường Đại học Y khoa Thái Nguyên đã áp dụng phương pháp này, đến nay đã thu được kết quả bước đầu. Vì vậy, chúng tôi thực hiện đề tài này nhằm mục tiêu:

Đánh giá kết quả phẫu thuật cắt túi mật nội soi.

ĐỐI TƯỢNG - PHƯƠNG PHÁP NGHIÊN CỨU

Đối tượng nghiên cứu

Tất cả bệnh nhân được phẫu thuật nội soi cắt túi mật tại Bệnh Viện trường Đại học Y khoa Thái Nguyên từ 6/2010 đến 12/2016.

Tiêu chuẩn lựa chọn

- Bệnh nhân chẩn đoán sỏi túi mật
- Có hồ sơ bệnh án đầy đủ, rõ ràng.
- Không có bệnh mạn tính kèm theo

Tiêu chuẩn loại trừ

- Chóng chỉ định phẫu thuật nội soi
- Hồ sơ không đầy đủ dữ kiện nghiên cứu

Phương pháp nghiên cứu

- Tiến cứu, mô tả cắt ngang
- Thu thập số liệu qua hồ sơ bệnh án theo mẫu bệnh án nghiên cứu.

- Xử lý số liệu bằng phần mềm SPSS

Chỉ tiêu nghiên cứu

- Triệu chứng lâm sàng và cận lâm sàng trước phẫu thuật

- Thời gian phẫu thuật

- Các tai biến trong phẫu thuật

- Kết quả sớm sau mổ

KẾT QUẢ

Tuổi và giới

Nam: 22 chiếm 29.73%, nữ: 52 chiếm 70.27%. Tỷ lệ nữ/nam = 2.36/1

Tuổi trung bình: $51 \pm 10,2$. Tuổi nhỏ nhất: 25, tuổi lớn nhất: 83.

Độ tuổi thường gặp nhất: 40-60, chiếm 60 trường hợp (81.08%).

Triệu chứng lâm sàng

Bảng 1: Triệu chứng đau

Triệu chứng		n	%
Đau bụng	Đau dữ dội HSP	12	16.22
	Đau liên tục kéo dài	21	28.38
	Đau từng đợt	23	31.08
	Không đau	18	24.32
Sốt	Có sốt	34	45.95
	Không sốt	40	54.05

Nhận xét: - 23(31.08%) bệnh nhân đau từng đợt hạ sườn phải, 18 (24.32%) bệnh nhân không xuất hiện triệu chứng đau.

- **Sốt:** 34 (45.95%) bệnh nhân có sốt.

Triệu chứng cận lâm sàng**Bảng 2: Kết quả hình ảnh trên siêu âm**

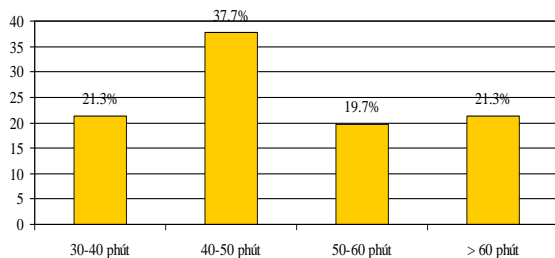
Siêu âm	n	Tỷ lệ %
Sỏi túi mật đơn thuần	53	71.62
Viêm túi mật	15	20.27
Sỏi kẹt cổ túi mật	06	8.11

Nhận xét: 53 (71.62%) bệnh nhân sỏi túi mật đơn thuần, sỏi kẹt cổ túi mật có 6 (8.11%) bệnh nhân.

Bảng 3: Chỉ số xét nghiệm máu trước mổ

Chỉ số	n	Tỷ lệ %
Tăng SGOT, SGPT	07	9.46
Tăng Bilirubin	09	12.16
Bạch cầu tăng	13	17.57
Bình thường	45	60.81

Nhận xét: 45(60.81%) bệnh nhân có xét nghiệm trong giới hạn bình thường.

Phẫu thuật**Biểu đồ 1: Thời gian phẫu thuật.**

Thời gian phẫu thuật: Ngắn nhất 30 phút, dài nhất 120 phút, trung bình là 53,6±13,5 phút

Bảng 4: Tai biến trong phẫu thuật:

Tai biến	n	Tỷ lệ %
Thủng túi mật	09	12.16
Tổn thương đường mật	02	2.70
Nhiễm trùng lỗ Troca	01	1.35

Nhận xét: Tai biến thủng túi mật gặp 9 bệnh nhân chiếm 12.16%, 1 trường hợp nhiễm trùng lỗ trocar sau mổ 1.35%.

Dẫn lưu dưới gan: 20 trường hợp được đặt ống dẫn lưu trong ổ (27.03%) trong các trường hợp thủng túi mật và chảy máu giường túi mật. Các dẫn lưu đều được rút sau 48h.

Hậu phẫu

Trung tiện: Có 57 trường hợp (77.03%) có trung tiện trong 24 giờ đầu sau mổ.

Thời gian nằm viện sau mổ: Trung bình 4 ngày, ngắn nhất 1 ngày, dài nhất 14 ngày.

Kết quả sớm sau mổ

71 bệnh nhân (95.95%) ra viện với kết quả tốt, 1 bệnh nhân (1.35%) nhiễm trùng lỗ trocar gây sẹo xấu, 2 bệnh nhân (2.70%) tổn thương đường mật phải chuyển xuống Hà Nội điều trị tiếp.

BÀN LUẬN

Philippe Mouret là người cắt túi mật theo phương pháp nội soi đầu tiên trên thế giới vào tháng 3 năm 1987. Cho đến nay phẫu thuật nội soi cắt túi mật do sỏi là phương pháp điều trị bệnh sỏi túi mật được áp dụng rộng rãi đem lại nhiều lợi ích cho bệnh nhân. Tại BV trường đại học Y khoa Thái Nguyên đã áp dụng phẫu thuật nội soi từ năm 2010 cho đến nay đã thực hiện được 74 ca cắt túi mật nội soi do sỏi túi mật.

Triệu chứng lâm sàng

Đau vùng hạ sườn phải và thượng vị là chủ yếu, làm ảnh hưởng đến sinh hoạt hằng ngày của bệnh nhân. Đây là lý do chính khiến bệnh nhân vào viện. Trong nghiên cứu của chúng tôi, triệu chứng đau gặp 56 bệnh nhân, chiếm tỷ lệ 75.68%. 18 trường hợp đi kiểm tra vô tình phát hiện trong túi mật có nhiều sỏi lớn.

Thời gian đau bụng của bệnh nhân thường kéo dài hoặc đau từng đợt. Chúng tôi gặp 21 trường hợp đau kéo dài trên 2 tuần, chiếm tỷ lệ 37.50%. 23 trường hợp thì thoáng có đợt đau hạ sườn phải vài ngày kèm theo sốt, chiếm tỷ lệ 41.07%. 12 bệnh nhân vào viện vì đau cấp hạ sườn phải và thượng vị, chiếm tỷ lệ 21.43%. Sốt cũng là một triệu chứng kèm theo của đau khiến bệnh nhân phải

vào viện. Trong nghiên cứu của chúng tôi có 34 trường hợp (chiếm tỷ lệ 45.95%) có triệu chứng sốt khi nhập viện. Kết quả nghiên cứu của chúng tôi tương đương kết quả của các tác giả khác [2], [7].

Cận lâm sàng

Tất cả các bệnh nhân đều được làm đầy đủ cận lâm sàng trước khi phẫu thuật. Qua nghiên cứu, chúng tôi ghi nhận tất cả các bệnh nhân đều có kết quả trên siêu âm là sỏi túi mật. Trong đó, có 6 ca được chẩn đoán là sỏi kẹt cổ túi mật (8.11%), 15 ca có tình trạng viêm túi mật kèm theo (20.27%). Nghiên cứu của chúng tôi tương tự nghiên cứu của Văn Tần, Rosen M và cộng sự [7], [9]... Qua kết quả xét nghiệm máu thấy có 7 trường hợp men gan tăng (9.46%), 9 trường hợp bilirubin tăng nhẹ (tỷ lệ 12.16%), 13 trường hợp có bạch cầu tăng. Các trường hợp trên đều rơi vào những bệnh nhân có hình ảnh siêu âm là viêm túi mật. Trong đó có 5 bệnh nhân có tăng cả 3 chỉ số trên, kết quả nghiên cứu của chúng tôi tương tự nghiên cứu của Nguyễn Đình Hối và cộng sự [3].

Phẫu thuật

Thời gian mổ

Thời gian mổ trung bình của chúng tôi là $53,6 \pm 13,5$ phút, ca nhanh nhất 30 phút và ca dài nhất 120 phút. Thời gian mổ trung bình của chúng tôi cũng tương đương với nhiều kết quả nghiên cứu khác [7], [9], [10], nhanh hơn thời gian mổ của bệnh viện Đa khoa Sài Gòn (88 phút) [2].

Tai biến và biến chứng

2 trường hợp có biến chứng nặng là tổn thương đường mật chính. Bệnh nhân này có sỏi kẹt cổ túi mật và viêm túi mật, nên túi mật căng to, viêm dày và rất dính vào mạc nối lớn. Nên trong quá trình giải phóng ống cổ túi mật đã kẹp phải ống mật chủ, biến chứng này được phát hiện trong mổ chúng tôi đã hội chẩn trực tiếp với giao sư đầu ngành dưới Hà Nội, chúng tôi vẫn tiến hành giải phóng túi mật, đặt dẫn lưu sau đó chuyển bệnh nhân xuống Hà Nội để phẫu thuật nối mật ruột, ra viện sau 10 ngày. Khám lại thời điểm hiện tại bệnh nhân ổn định.

Có 9 trường hợp thủng túi mật trong khi mổ do khi giải phóng túi mật khỏi giường túi mật đã làm thủng. Thủng túi mật làm dịch mật chảy vào vùng phẫu thuật gây cản trở khả năng quan sát, làm bẩn phẫu trường và làm rơi sỏi vào bụng, làm cuộc mổ kéo dài, có nguy cơ gây abscess tồn dư sau mổ. Chúng tôi phải lau, rửa sạch vùng dưới gan, gấp hết sỏi rơi vào ổ bụng, đặt một dẫn lưu dưới gan theo dõi và dẫn lưu dịch tồn dư ra ngoài, dẫn lưu được rút trong vòng 24 - 48 giờ sau mổ [3], [6].

Biến chứng nhiễm trùng lỗ Trocar chỉ gặp duy nhất 1 trường hợp do khi lấy túi mật ra ngoài khó khăn, khiến dịch mật dính vào vết mổ gây nhiễm trùng. Bệnh nhân được chăm sóc bằng thay băng vết trocar hàng ngày và dùng thuốc kháng sinh toàn thân.

KẾT LUẬN

Nghiên cứu 74 trường hợp cắt túi mật nội soi tại Bệnh viện trường đại học Y khoa Thái Nguyên từ 2010-2016 chúng tôi nhận thấy:

- Sỏi túi mật đơn thuần 71.62%, viêm túi mật 20.27%, sỏi kẹt cổ túi mật 8.11%.
- Thời gian phẫu thuật trung bình là $53,6 \pm 13,5$ phút
- Tai biến thủng túi mật trong mổ 12.16%, tổn thương đường mật 2.70%.
- Thời gian nằm viện sau mổ trung bình là 4 ngày.
- Kết quả sớm sau mổ: tốt 95.95%

TÀI LIỆU THAM KHẢO

1. Cao Văn Thịnh, Hồ Đức Hữu. “Chỉ định cắt túi mật hồ”. *Y học thành phố Hồ Chí Minh, số đặc biệt hội nghị khoa học kỹ thuật bệnh viện Bình Dân lần thứ 11. Phụ bản của tập 6, số 2, 2002:215-224* 5
2. Nguyễn Tấn Cường “Điều trị sỏi túi mật bằng phẫu thuật cắt túi mật qua soi ổ bụng”. *Luận án TS khoa học y dược. Đại học Y Dược. Đại học Y Dược TP. HCM 1997*
3. Nguyễn Đình Hối, Nguyễn Hoàng Bắc, Nguyễn Tấn Cường, Đỗ Trọng Hải, Trần Văn Phoi, Lê Văn Quang, Nguyễn Văn Thông, Lê Bá Thảo, Trần Chánh Tín, Lê Quang Anh Tuấn.

“Cắt túi mật bằng phẫu thuật nội soi”. *Ngoại khoa. Tập XLV, số 1, 2001:7-14.*

4. Nguyễn Đình Hối, Nguyễn Hoàng Bắc, Đỗ Đình Công, Lê Văn Cường, Võ Tấn Đức, Nguyễn Thị Lý, Võ Chi Mai, Đặng Tâm. “Những tiến bộ trong chẩn đoán và điều trị bệnh sỏi mật”. *Ngoại khoa. Tập XL VIII, số 2, 2002:1-17.*

5. Trần Bình Giang, Tôn Thất Bách: “Phẫu thuật cắt túi mật nội soi. Phẫu thuật nội soi ổ bụng”. *Nhà xuất bản y học 2003:309-327.*

6. Văn Tần. “Biến chứng cắt túi mật qua nội soi ổ bụng”. *Y học TP Hồ Chí Minh, số đặc biệt hội nghị khoa học kỹ thuật bệnh viện Bình Dân lần thứ 11. Phụ bản của tập 6, số 2, 2002:147-158.*

7. Văn Tần. “3080 trường hợp cắt nội soi ổ bụng: kết quả, tai biến và biến chứng”. *Y học TP Hồ*

Chí Minh, số đặc biệt hội nghị khoa học kỹ thuật bệnh viện Bình Dân 2004. Phụ bản của tập 8, số 1, 2004:565-574.

8. Doherty MG, Way LW.. Biliary tract. In: Way LW., Doherty GM. (eds): “Current surgical diagnosis and treatment”. *McGraw-Hill company, 11th edi, vol I, 2003: 595-611.*

9. Rosen M, Brody F, Ponkey J. “Predictive factors for conversion of laparoscopic cholecystectomy”. *The American Journal of Surgery 184(2002)254-258.*

10. Samer KA., Murayama KM., Merriam LT., Dawes LG., Prystowsky JB., Rege RV., Joelhl RJ.. “Risk factors for conversion from laparoscopic to open cholecystectomy”. *Journal of Surgery Reserch:vol. 106, no. 1:20-24(2002).*

ASSESSING TREATMENTS' RESULTS OF LAPAROSCOPIC CHOLECYSTECTOMY IN GALL BLADDER'S STONE AT HOSPITAL OF THAI NGUYEN UNIVERSITY OF MEDICINE AND PHARMACY

*Nguyen Vu Phuong, Nguyen Cong Binh, Mac Xuan Huy,
Nguyen Quoc Huy, Cao Thi Thuy
Thai Nguyen Medical University Hospital
Tel: 0915460464; Email: nvphuongbvdhytn@gmail.com*

SUMMARY:

Gallstone disease is quite common in Vietnam. Previously, the method of treatment for gallstone gallbladder symptom was applied is open classic surgery. Philippe Mouret has developed a method of treating choledocholithiasis with cholecystoscopic cholecystectomy since 1987. This method has been widely applied at the general health level in general and Thai Nguyen University Hospital. **Objective:** Evaluate the first step of treatments' results of laparoscopic cholecystectomy. **Study design:** prospective, crosssection study. **Methods:** All the cases of laparoscopic cholecystectomy from 06/2010 to 12/2016. **Results:** The total of 74 patients, including 52 female and 22 male. The average surgery time: $53,6 \pm 13,5$ minutes; the length of stay: 4 days. Complications of gallbladder perforation in 10 patients (takes up 12.16%). Injured bile duct in 2 patients (counts for 2.70%). **Conclusions:** There are many benefits of laparoscopic cholecystectomy. Laparoscopic cholecystectomy is feasible and safety for gall bladder's stone at Hospital of Thai Nguyen University

Key word: Gallbladder stones, treatment, endoscopic, surgery, cholecystectomy